(Aus dem Anatomischen Institut der Universität Kiel
Vorstand: Prof. Dr. med. A. Benninghoff)

Altersveränderungen am Zahnbein

Die Umschichtung der Zahnbeinlamellen und Umbauten am Tuberculum dentale

Mit 24 Abbildungen im Text

*

Inaugural-Dissertation
zur Erlangung der Doktorwürde
in der Zahnheilkunde der Hohen Medizinischen Fakultät
der Christian-Albrechts-Universität zu Kiel

Vorgelegt von

Max Andreas Brodersen
prakt. Zahnarzt
aus Leck (Kreis Tondern)

Kiel 1930

(Aus dem Anatomischen Institut der Universität Kiel
Vorstand: Prof. Dr. med. A. Benninghoff)

Altersveränderungen am Zahnbein

Die Umschichtung der Zahnbeinlamellen und Umbauten am Tuberculum dentale

Mit 24 Abbildungen im Text

*

Inaugural-Dissertation
zur Erlangung der Doktorwürde
in der Zahnheilkunde der Hohen Medizinischen Fakultät
der Christian-Albrechts-Universität zu Kiel

Vorgelegt von

Max Andreas Brodersen
prakt. Zahnarzt
aus Leck (Kreis Tondern)

Kiel 1930

Nr. 2. Rektoratsjahr 1930/31.
Referent: Prof. Dr. Benninghoff.

Zum Druck genehmigt:
Prof. Dr. phil. et med. Otto Aichel, z. Zt. Dekan.

Diese Arbeit erschien gleichzeitig in
„**Morphologisches Jahrbuch**“ 1930, Bd. 65, Heft 3, Seite 465—480.
Akademische Verlagsgesellschaft m. b. H., Leipzig.

Herrn Oberregierungsmedizinalrat
Prof. Dr. med. M. zur Verth zu Hamburg
in Dankbarkeit gewidmet!

Lebenslauf.

Am 19. April 1898 wurde ich, Max Andreas Brodersen, als Sohn des Lehrers Siegfried Brodersen in Leck, Kr. Tondern, geboren. In Glückstadt besuchte ich das Gymnasium bis zur O II und wurde dann zum Heeresdienst eingezogen. 1927 bestand ich in Berlin die Begabtenprüfung und begann dann gleich, Zahnheilkunde zu studieren. 1928 bestand ich in Kiel die Vorprüfung und im April 1930 ebendort das zahnärztliche Staatsexamen.

(Aus dem Anatomischen Institut zu Kiel.
Vorstand: Prof. Dr. Benninghoff.)

Altersveränderungen am Zahnbein.

I. Die Umschichtung der Zahnbeinlamellen und Umbauten am Tuberculum dentale.

Von

Max Brodersen
praktischer Zahnarzt.

Mit 24 Abbildungen im Text.

Einleitung.

Die Untersuchungen befassen sich mit der Architektur der Zahnbeingrundsubstanz. Wir verstehen darunter nicht die topographische Anordnung der einzelnen Zahnbeinfibrillen an einem bestimmten Punkte des Zahnbeins, sondern den systemartigen Zusammenschluß der Fibrillen zu Verbänden höherer Ordnung. Wenn eine solche Architektur besteht, so fragt es sich, ob sie aus der Entwicklung verständlich ist, ob sie der mechanischen Beanspruchung angepaßt erscheint, und unter welchen Bedingungen sie im Laufe des Lebens sich verändern kann.

Eine Schichtung des Zahnbeins war schon durch die Owen-schen Contourlinien bekannt geworden. Es hat dann v. Ebner in einer grundlegenden Arbeit gezeigt, daß im Zahnbein Schichten auftreten, die durch die Zahnbeinfibrillen bedingt sind. Diese letzteren verlaufen »genau gesagt parallel der jeweiligen Oberfläche des Zahnbeins während der Bildung desselben«. von Ebner gibt eine Abbildung dieser Schichten, die sich mit unseren Befunden deckt, und vergleicht auch diese Schichten mit den Lamellen des Knochengewebes. Die Zahnbeinlamellen sind indessen

nicht deutlich gegeneinander abgesetzt, da in ihnen kein schichtweiser Wechsel der Fibrillenrichtung wie beim Knochen vorkommt. Die Lamellen bilden als Zuwachsstreifen genetische Systeme in der Ausdrucksweise von Benninghoff. Mit dieser Schichtung wollen wir uns im folgenden beschäftigen. Innerhalb dieser Schichten kreuzen sich die Fasern unter Winkeln, die nahe der äußeren Oberfläche spitz, im Innern des Zahnbeins nahezu rechtwinklig sind. Direkt unter dem Zement sollen die Fibrillen einen regellosen Filz bilden.

Im Gegensatz zu diesen Befunden beschreibt Weidenreich beim Meerschweinchen und Kaninchen eine schmale Außenzone als Manteldentin. In ihm verlaufen die einzelgebündelten Faserzüge im wesentlichen in der Längsrichtung des Zahnes, jedoch so, daß sie anscheinend weite Spiraltouren bilden. Das übrige Dentin wird als zirkumpulpäres Dentin bezeichnet. In diesem soll die von v. Ebner beschriebene Anordnungsweise der Fibrillen nur in den oberflächlichen Teilen die Regel bilden. Es muß aber betont werden, daß den Beschreibungen v. Ebners nicht, wie Weidenreich meint, nur die oberflächlichen Zonen zugrunde liegen, sondern daß v. Ebner ausdrücklich auch von den tiefen Zonen des Zahnbeins spricht und hiervon Abbildungen von Schabehäutchen wiedergibt. In einer der Pulpahöhle benachbarten Zone hat Weidenreich Fasern gefunden, die durchaus den Zahnbeinröhren parallel verlaufen, also eine von dem bisher beschriebenen System abweichende Verlaufsweise besitzen. Wir haben auch gefunden, daß eine schmale Zone an der Pulpa ein anderes Verhalten zeigt als das übrige Zahnbein. Diese Zone ist indessen so schmal, daß sie bei unserer Betrachtung, die sich mehr den größeren Systemzusammenhängen zuwendet, außer acht bleiben kann.

Schließlich hat Gebhardt die eingehendste Analyse der Verlaufsweise der Zahnbeinfibrillen bei verschiedenen Tieren gegeben. In den allgemeinsten Punkten hat Gebhardt die v. Ebnerschen Angaben bestätigt. Auch Gebhardt findet, daß alle Fibrillen mit ihrer Längsrichtung in Ebenen liegen, deren Verlaufsweise durch die Konturlinien angedeutet ist. Diese Konturlinien entsprechen aber den »Anwachsstreifen«. Bei fast allen Zähnen findet sich eine mehr oder minder dicke Außenschicht mit reinem Längsverlauf der Fibrillen. In den tieferen Dentinschichten ist innerhalb der Anwachsebenen ein fortwährendes Drehen der Faserrichtung um die Radien als Achsen vorhanden. Der Wechsel dieser Faser-

richtungen ist bei verschiedenen Tieren verschieden und von Gebhardt eingehend untersucht worden. Der Stoßzahn des Elefanten zeigt einen verwickelteren Bau.

Untersuchungen an Rinder- und Menschenzähnen.

Da wir nur die genaue Anordnung und das Schicksal der Anwachsstreifen des Zahnbeins bestimmen wollen, so brauchen wir eine Methode, durch die diese Fibrillenlamellen übersichtlich darzustellen sind. Es erwies sich dafür die Spaltmethode an entkalkten Zähnen als geeignet. Als Kontrolle diente das Polarisationsmikroskop. Die Befunde im polarisierten Licht sollen in einer besonderen Arbeit dargestellt werden.

In Vorversuchen wurden Zähne in 5prozentiger Salpetersäure entkalkt und dann mit einer feinen Nadel unter der Lupe gestichelt. Es zeigte sich aber, daß bei diesem Material ungleichmäßige Resultate auftraten und daß die widerstandsfähigen Neumannschen Scheiden die Spaltbildung beeinflussen. Es mußten daher die Fibrillen sorgfältig konserviert und die Entkalkung schonender ausgeführt werden.

Es wurde ganz frisches Material besorgt, von welchem genau das Alter des betreffenden Individuums bekannt war, und dieses wurde dann zunächst sorgfältig fixiert.

Frische Zähne wurden gelegt: 48 Stunden in 10proz. Formol, 48 Stunden in 70proz. Alkohol, 48 Stunden in 96proz. Alkohol. Dann denselben Weg zurück: 48 Stunden in 76proz. Alkohol und 48 Stunden in Aqua dest. So vorbereitet, wurde das Material in der von v. Ebner angegebenen Lösung entkalkt.

Ist der Zahn dann biegsam geworden, was nach ca. 6 bis 10 Tagen der Fall ist, wird er entwässert und neutralisiert; dabei löst sich der Schmelz auf. Der Zement konnte als weiche, zusammenhängende Schicht leicht entfernt werden. Wenn Ersatzdentin vorhanden ist, so ist es ebenfalls stark erweicht und läßt sich leicht ablösen. Außerdem fand sich noch eine schmale Dentinzone, die direkt an die Pulpa angrenzt und fast stets weicher war als das übrige Zahnbein. Wir haben es hier mit dem zuletzt gebildeten Anwachsstreifen des Dentins zu tun, der, wie Gerlach in einer gleichzeitig erscheinenden Arbeit darlegt, kalkärmer ist als die älteren Anwachsstreifen und offenbar dem sog. irregulären Dentin entspricht.

Die Ergebnisse dieser Untersuchungsreihe waren nun gleichmäßig, und die auffälligen Merkmale kehrten mit größter Regelmäßigkeit wieder. Wir prüften das Verhalten der äußeren Längsfaserschicht an der Zahnkrone und den Verlauf der Fibrillenlamellen am Längsschnitt.

Der Rinderschneidezahn zeigt makroskopisch mesial und distal an den gegenseitigen Berührungsflächen, den Facies contactis, scharf auslaufende Kanten. Wird ein solcher Zahn nun von außen her nach Abtragung des Zementes mit einer Ahle gestichelt, dann ergibt sich folgendes Bild:

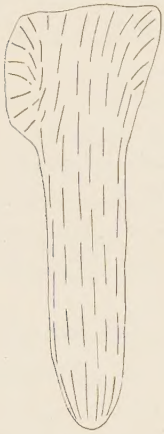

Abb. 1.

Abb. 2.

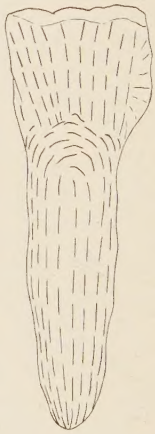

Abb. 3.

Abb. 1. Mittlerer unterer Schneidezahn des Rindes, labiale Fläche von außen, nach Entkalkung gespalten.

Abb. 2. Spaltlinien desselben Zahnes wie in Abb. 1, jedoch von der lingualen Fläche gesehen.

Abb 3. Mittlerer unterer Schneidezahn von lingual. Spaltlinienverlauf.

Die Spaltlinien verlaufen senkrecht von der Wurzel zur Krone. Die Abb. 1 zeigt die labiale Fläche eines Rinderschneidezahnes. Eine stets wiederkehrende Erscheinung tritt hier zutage, daß nämlich in die erwähnten scharfen Kanten die Spaltlinien senkrecht zur Kante auslaufen. Hier tritt uns die erste Abweichung von der Regel des Längsverlaufs der äußeren Faserschicht entgegen.

Von lingual gesehen (Abb. 2), zeigt sich im großen und ganzen dasselbe Bild wie in der labialen Ansicht. In der Gegend des Tuberculum dentale jedoch finden sich wiederum Abweichungen vom Längsverlauf. Bei dem Schneidezahn eines jungen Rindes sieht man in der Gegend des Tuberculums eine leichte Einziehung der Längszüge.

Ist das Tuberculum kräftig entwickelt, dann ergibt sich stets ein Bild wie in Abb. 3. Am Tuberculum dentale biegen die Spaltlinien aus dem Längsverlauf zu bogigen Systemen um, und es scheint, als ob hier eine Auflagerung vorliegt. Hebt man nämlich mit einem Messerchen Schicht um Schicht vorsichtig ab, so verlieren sich mehr und mehr diese Querbögen, und ist man genügend tief vorgedrungen, so zeigt sich zunächst ein Bild wie in Abb. 2, und schließlich laufen die Spaltlinien ganz regelmäßig streng wurzel- bis kronenwärts.

Menschliche Schneidezähne in toto gestichelt zeigen die schon angegebenen Merkmale. Die Spaltlinien laufen von der Wurzel

Abb. 4.

Abb. 5.

Abb. 6.

Abb. 4. Menschlicher Prämolar von außen; seitlich gesehen, Spaltlinienverlauf.
Abb. 5. Derselbe Zahn wie in Abb. 4, jedoch von vorn (bukkal) gesehen.
Abb. 6. Derselbe Zahn wie in Abb. 4 und 5, in der Ansicht von lingual.

zur Krone und streben auch hier den Kanten und Spitzen zu. Irgendwelche Abweichungen von dieser Norm treten nicht auf. Abb. 4, 5 und 6 geben drei Beispiele derartig behandelter Zähne. Da hier das Tuberculum dentale entweder fehlt oder verhältnismäßig schwach entwickelt ist, so fehlt auch die Ablenkung des Spaltlinienverlaufs.

Wir finden hier eine grundsätzliche Übereinstimmung mit den von v. Ebner beschriebenen Befunden, ein Zeichen dafür, daß die Art dieser Untersuchungsmethode richtig und zuverlässig ist.

Die Befunde an Menschen- und Rinderzähnen stimmen im Wesen völlig überein.

Wir betrachten nunmehr das Verhalten der Dentinlamellen auf dem sagittalen Längsschnitt.

In Abb. 7 ist der Eckzahn eines 40jährigen Mannes dargestellt; er wurde extrahiert und unverzüglich in 10prozentiges Formol gelegt.

Hier finden wir nun folgendes Bild. Die Spaltlinien laufen im ganzen schräg ansteigend zur Zahnachse, in der Krone schräger

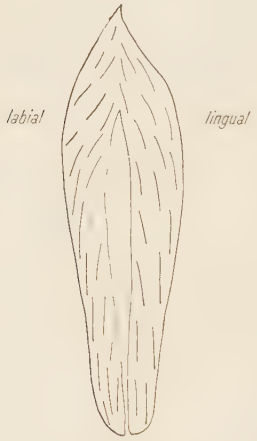

Abb. 7.

Abb. 8.

Abb. 7. Eckzahn eines 40jährigen Mannes im Sagittalschnitt, Spaltlinienverlauf.
Abb. 8. Schema der Dentinlamellen nach v. Ebner.

als in der Wurzel, nahe der Wurzelspitze laufen sie sogar fast parallel zur Zahnachse.

Wie v. Ebner es ausdrückt, liegen die Fibrillen in Schichten, die parallel der jeweiligen »Oberfläche des Zahnbeins während der Bildung desselben« verlaufen.

Das Schema des Verlaufs der Zahnbeinlamellen, das v. Ebner gibt (s. Abb. 8), stammt vermutlich von einem Zahn eines Individuums in den mittleren Lebensjahren. Es stimmt mit unseren Befunden nicht genau überein, insofern die Wurzel in der Innenzone einen etwas schrägeren Verlauf des Anwachsstreifens als bei jugendlichen Zähnen zeigt.

An der lingualen Fläche, also dort, wo das Tuberculum dentale liegt, schmiegen sich die Lamellen mehr der äußeren Kontur des Zahnes an als an der labialen Fläche, und man hat den Eindruck, daß es sich hier, wie schon früher angedeutet, um eine Auflagerung

handelt. Die Architektur des Tuberculum dentale verhält sich so, als ob es sich um einen rundlichen Höcker handle, der apikalwärts gewandert ist.

Bei Untersuchungen an Zähnen älterer Individuen passen sich in dieser Gegend die Spaltlinien mit größter Regelmäßigkeit der äußeren Form an, während dies bei jüngeren Zähnen nicht so ausgeprägt der Fall ist.

Den mesialen Schneidezahn eines ca. 50jährigen hingerichteten Mannes, welcher genau wie der vorige Zahn vorbereitet wurde, zeigt uns Abb. 9. An der labialen Hälfte sehen wir in der peripheren Zone einen zur Außenkontur parallelen Verlauf der Spalt-

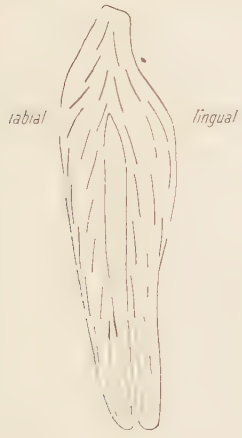

Abb. 9.

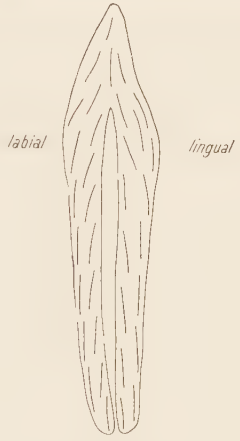

Abb. 10.

Abb. 9. Mittlerer Schneidezahn eines 50jährigen Mannes im Sagittalschnitt.
Abb. 10. Lateraler Schneidezahn desselben Individuums wie in Abb. 9, im Sagittalschnitt.

linien. In der pulpawärts gerichteten Partie sind die Züge gegen die Zahnachse ein wenig geneigt im Sinne der Anwachsstreifen. An der lingualen Seite ist der Verlauf im ganzen mehr randparallel mit geringer Neigung gegen die Zahnachse, auch in dem der Pulpa zugewendeten Teil. Besonders in der Gegend des Tuberculums tritt der oberflächenparallele Verlauf hervor.

Einen ganz ähnlichen Befund stellt Abb. 10 dar. Es handelt sich hier um den lateralen Schneidezahn desselben Individuums wie in Abb. 9. Man beachte wiederum die Gegend des Tuberculum dentale. Linguale und labiale Hälfte sind auch hier verschieden. In der Außenzone der Wurzel haben die Spaltlinien auch hier die Neigung, in die Außenkontur einzubiegen.

Eine sehr wichtige Bereicherung in dieser Untersuchungsreihe bildet der Prämolar eines 14jährigen Knaben. Wegen einer orthodontischen Maßnahme entfernt, wurde auch dieser Zahn sofort fixiert und in der üblichen Weise behandelt. Im Bereiche der Krone streben auch hier (Abb. 11), wie bei allen vorhergehenden Beispielen, alle Spaltlinien der Spitze zu. Auf der lingualen Seite liegen sie mehr oberflächenparallel als auf der bukkalen.

Im Wurzelbereich ist die Schrägstellung der Spaltlinien viel deutlicher ausgeprägt als an den bisher beschriebenen älteren Zähnen. Auch ist der Unterschied im Neigungswinkel zwischen der Außen- und Innenzone noch nicht vorhanden.

Abb. 11.

Abb. 12.

Abb. 11. Spaltlinien an dem Prämolaren eines 14jährigen Knaben im Längsschnitt.
Abb. 12. Prämolar eines 12jährigen Jungen im Längsschnitt.

Durch Zufall bekam ich den Prämolaren eines 12jährigen Jungen in meinen Besitz (Abb. 12). Der Zahn war noch nicht durchgebrochen und wurde aus orthodontischen Gründen entfernt. In der Kronengegend sieht man das Auslaufen der Spaltlinien in die Spitzen. In der Wurzelpartie verlaufen alle Spaltlinien schräg, und zwar wieder von außen unten nach innen oben. Es tritt hier also ganz klar die Tatsache in den Vordergrund, daß die Steilstellung der Spaltlinien erst in späterer Zeit entsteht.

Vergleichen wir nun die vorigen Resultate mit diesem in Abb. 12 dargestellten Befund, so ist ersichtlich, daß die Richtungsveränderungen im Verlauf der durch die Spalten dargestellten Lamellenschichten erst mit zunehmendem Alter einsetzen und sich dann immer mehr zu einer Altersform gestalten.

Betrachten wir hierzu nochmals den Zahn eines 52jährigen Mannes (Abb. 13). Im Wurzelgebiet ist ohne Ausnahme die reine Längsstellung eingetreten, und in der Krone sehen wir wiederum das Streben zur Spitze hin. Dieser Zahn ist an der Schneidekante stark abgekaut. Die ursprünglich gehegte Vermutung, es möchte hierdurch eine Umlagerung der Fibrillenschichten in irgendeiner Form vor sich gehen, bestätigte sich nicht, sondern die Spaltlinien brechen hier an der Grenze der Zahnbeinsubstanz jäh ab.

Ein Zwischenstadium zeigt uns der Prämolar einer 35jährigen Frau in Abb. 14. Bukkal ist wenigstens peripher die Längsstellung

Abb. 13.

Abb. 14.

Abb. 15.

Abb. 13. Mittlerer Schneidezahn eines 52jährigen Mannes im Sagittalschnitt. Spaltlinienverlauf.
Abb. 14. Längsschnitt durch den Prämolaren einer 35jährigen Frau.
Abb. 15. Spaltlinien an einem menschlichen unteren Molaren a) von außen und b) die Ansicht der Kaufläche.

bereits eingetreten, während sie lingual noch vermißt wird. Pulpawärts ist die ursprüngliche Schrägstellung sowohl bukkal als auch lingual noch angedeutet; immerhin neigen die Spalten hier auch schon mehr zur Längsstellung als bei noch jüngeren Zähnen.

Es ist festzustellen, daß die Drehung in den Längsverlauf bukkal früher einsetzt als an der lingualen Seite und daß in der Innenzone des Dentins die Schrägstellung am längsten beibehalten wird.

Gestichelte Molaren zeigen ähnliche Befunde. Abb. 15 veranschaulicht einen von außen bearbeiteten Zahn eines 45jährigen Mannes. Überall der Längsverlauf und in der Krone die Flucht zu den Kanten hin. An der Stelle, wo der obere Rand der Alveole

an die untere Partie der Krone anschließt, zeigt der Molar eine seichte Einziehung; auch an diesen Stellen verlaufen die Spalten parallel zur Kontur.

Einen Molaren von einem 40jährigen Manne finden wir in Abb. 16. Dieser Zahn trug eine große Amalgamfüllung mit einer Zementunterlage. Auch hier konnte der Gedanke auftauchen, daß, wie bei dem in Abb. 13 dargestellten stark abgekauten Zahn, eine Anpassung der Fibrillenschichten in irgendeiner Form zutage treten könne; aber auch hier bestätigte sich diese Annahme nicht.

Abb. 16.

Abb. 17.

Abb. 18.

Abb. 16. Unterer Molar eines 40jährigen Mannes mit Plombe im Schnitt.
Abb. 17. Mittlerer Schneidezahn eines einjährigen Rindes von außen, linguale Seite. Spaltlinienverlauf.
Abb. 18. Mittlerer unterer Schneidezahn eines einjährigen Rindes, Sagittalschnitt.

Die Spaltlinien brechen auch hier plötzlich ab, ohne ihre Richtung verändert zu haben.

Diese Spaltversuche habe ich an 60—70 Menschenzähnen durchgeführt.

Es soll jetzt noch einiges über die Untersuchungsergebnisse an den Rinderzähnen mitgeteilt werden, von denen ich vier Serien von Schneidezähnen in verschiedenen Altersstufen untersuchte. Grundsätzlich stimmen die hier getätigten Befunde mit denen an Menschenzähnen völlig überein, der architektonische Umbau des Dentins tritt mit fortschreitendem Alter noch deutlicher hervor.

Der mittlere Schneidezahn eines einjährigen Rindes, wie ihn Abb. 17 in der Ansicht von lingual darstellt, zeigt strenge Längsrichtung in der Wurzel und in der Krone ein Auslaufen in die

Kanten. Am Tuberculum dentale zeigt sich eine Neigung zur Umlagerung.

Abb. 18 zeigt denselben Zahn im Sagittalschnitt. Die Schrägstellung der Spalten ist hier ganz einwandfrei ersichtlich, und das Bild könnte etwa mit dem des 14jährigen Jungen in Abb. 11 verglichen werden.

Beim zweijährigen Rind ist in der Gegend des Tuberculum dentale keine Veränderung von außen wahrnehmbar (Abb. 19). Auf dem Sagittalschnitt (Abb. 20) beginnt deutlich die steilere Stel-

Abb. 19.

Abb. 20.

Abb. 21.

Abb. 19. Mittlerer unterer Schneidezahn eines zweijährigen Rindes, von außen lingual.
Abb. 20. Mittlerer unterer Schneidezahn eines zweijährigen Rindes, Sagittalschnitt.
Abb. 21. Mittlerer unterer Schneidezahn eines dreijährigen Rindes, von lingual.

lung der Züge in der Außenzone der Wurzel. Beim dreijährigen Rind (Abb. 21) ist die bogige Vereinigung der äußeren Längszüge über dem Tuberculum dentale erreicht (vgl. auch Abb. 3). Auf dem Sagittalschnitt (Abb. 22) ist in der Außenschicht des Zahnbeins die Abdrehung der Spaltzüge aus der Schräglage zum reinen Längsverlauf durchgeführt, die Innenzone besitzt noch leicht schräg gestellte Züge.

Den Schneidezahn eines vierjährigen Rindes, eines Tieres also, bei dem alle vier Schneidezähne vollständig durchgebrochen sind, zeigen uns Abb. 23 von lingual und Abb. 24 im Sagittalschnitt. Die Außenansicht läßt im Bereich des Tuberculums die Vollendung der bogigen Vereinigung der Spaltlinien erkennen, während hier beim einjährigen Zahn nur der Beginn dieses Vor-

gangs kenntlich war. Der Sagittalschnitt zeigt uns eine rein längsverlaufende Richtung der Spaltlinien an, ohne die geringste Ab-

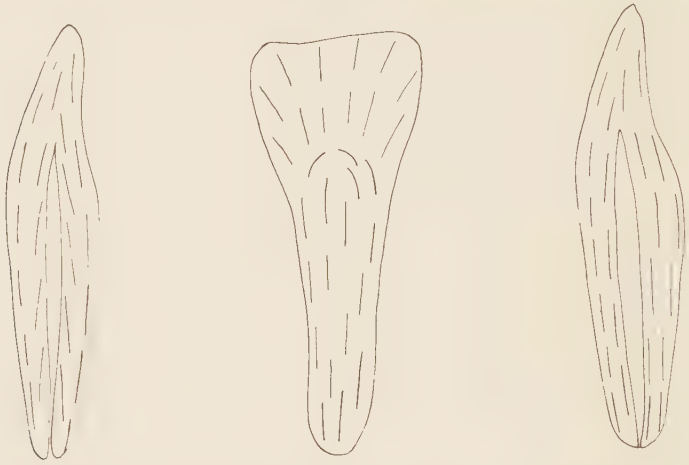

Abb. 22. Abb. 23. Abb. 24.

Abb. 22. Mittlerer unterer Schneidezahn eines vierjährigen Rindes, Sagittalschnitt.
Abb. 23. Mittlerer unterer Schneidezahn eines vierjährigen Rindes von der lingualen Seite.
Abb. 24. Der gleiche Zahn wie in Abb. 23 im Sagittalschnitt.

weichung. Sowohl peripher als auch in der Pulpazone verlaufen die Spalten parallel der Kontur des Zahnes. Das wäre somit der End-

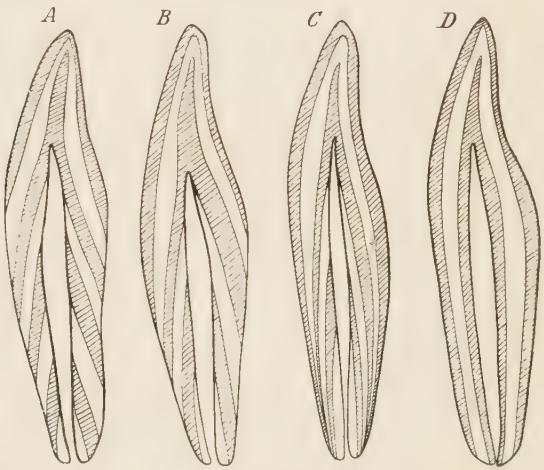

Abb. 25.

Rekonstruktion der Dentinlamellen aus den Spaltlinien, beim mittleren unteren Schneidezahn. A = einjähriges, B = zweijähriges, C = dreijähriges, D = vierjähriges Rind. · Man erkennt deutlich die Verlagerung der Dentinlamellen bis zum reinen Längsverlauf.

zustand. In Abb. 25 habe ich die Verlagerung der Dentinlamellen mit zunehmendem Alter nochmals zusammengestellt.

Besprechung der Ergebnisse.

Wir stellen eine bisher unbekannte Altersveränderung in der Schichtung des Zahnbeins fest.

Sie bezieht sich erstens auf die bogige Vereinigung der äußeren Längszüge auf dem Tuberculum dentale, eine Erscheinung, die bei noch nicht durchgebrochenen Rinderzähnen noch nicht vorhanden ist und im Laufe der vier ersten Lebensjahre sich ausbildet. Wir finden zweitens, daß die Dentinlamellen, die als Anwachsstreifen der jeweiligen Oberfläche der Pulpahöhle in der Entwicklung parallel laufen, im Alter einen Richtungswechsel durchmachen derart, daß sie schließlich der äußeren Kontur des fertigen Zahnes parallel laufen. Das v. Ebnersche Schema der Dentinlamellen gilt daher nur für Zähne von Individuen jungen bis mittleren Alters. Es erfährt ferner eine leichte Abänderung dadurch, daß die linguale und die labiale Hälfte der Zähne dieses Alters eine verschiedene Stellung der Dentinlamellen aufweisen.

Die Umschichtung erfolgt zuerst in der Außenzone des Zahnes, zuletzt in den jüngsten Schichten nahe der Pulpahöhle. Dieser Architekturwandel ist so typisch, daß man danach das Alter eines Zahnes auf etwa ein Jahrzehnt genau bestimmen kann.

Ob die Zahnbeinkanälchen, die jeweils senkrecht von den Fibrillenzügen gekreuzt werden, sich im Alter ebenfalls umlagern und einen mehr gestreckten Verlauf einnehmen, ist nicht untersucht.

Wir stellen somit fest, daß auch das Zahnbein sich umbaut. Das widerspricht den bisherigen Vorstellungen, da man annahm, daß das einmal gebildete Zahnbein wegen seiner eigentümlichen Beziehungen zu den Odontoblasten und wegen des Fehlens von Abbauerscheinungen in seiner Architektur unverändert festliegt und es höchstens im ganzen auf Kosten der Dentinkanälchen an Masse zunehmen könne. Wie aber bei diesem Architekturwandel die Auflösung und Umprägung der Fibrillen erfolgt, bleibt vorläufig rätselhaft. Tatsache ist jedenfalls, daß auch die Masse des fertigen Zahnbeins, bildlich gesprochen, nicht ruht, sondern sich in Bewegung befindet.

Da die Fibrillen bei der Bildung des Zahnbeins in den jeweiligen inneren Grenzflächen des Zahnbeins entstehen, wie zuerst

v. Ebner angab und Gebhardt bestätigte, so erklärt sich die jugendliche Schichtung der Fibrillenlagen aus dem Wachstumsvorgang. Wir haben, wie das Gebhardt ausführlich darstellt, eine Wachstumsarchitektur vor uns. Gebhardt hat ferner sorgfältig zu begründen versucht, daß die Wachstumsarchitektur zugleich eine funktionelle Architektur sei. Es wären also die genetischen Systeme auch funktionelle Systeme.

Gebhardt hat aber zumeist immer wachsende Zähne untersucht. Bei diesen werden immer neue Zahnbeinschichten angelagert, sie bleiben in ihrer Lamellenstruktur stets jugendlich. Ein Umbau kommt nicht in Frage, das Zahnbein altert nicht. Daher mußte Gebhardt der von uns beobachtete Umbau entgehen. Seine eingehenden funktionellen Analysen betreffen solche immer wachsende Zähne.

Für uns erhebt sich aber die Frage, ob der beobachtete Umbau eine funktionelle Anpassung darstellt.

Zunächst ist festzustellen, daß ich in mehreren plombierten Zähnen eine irgendwie geartete Anpassung der Dentinlamellen an die Plombe nicht finden konnte. Auch bei abgekauten Zähnen ist nichts dergleichen festzustellen, obwohl eine dem Kauschliff parallele Einstellung des Fibrillensystems zu erwarten wäre. Es scheint somit, als ob das Zahnbein auf veränderte örtlich-mechanische Beanspruchung mit dem Lamellenbau nicht reagiere.

Eine Anpassung könnte also nur in dem durch das ganze Zahnbein hindurchziehenden Umbau liegen. Wenn aber die genetisch bedingte Lamellenschichtung mit ihren Fibrillenwickelungen nach Gebhardt eine funktionelle Struktur darstellt, kann es dann die Altersstruktur bei gleicher Zahnform auch noch sein?

Um in dieser Frage weiterzukommen, müssen wir die Untersuchungen von Gerlach, die unserer eigenen Arbeit parallel laufen, heranziehen. Gerlach konnte feststellen, daß die Anwachsstreifen des Zahnbeins einen unterschiedlichen Kalziumgehalt besitzen derart, daß die ältesten Lamellen an der Krone einen höheren Kalziumgehalt haben als die jüngeren an der Wurzel. Es gehört wahrscheinlich zu jeder Fibrillenlamelle, die wir künstlich heraussondern, eine entsprechende Kalziumlamelle von bestimmtem Kalziumgehalt. Im Alter aber verwischen sich die Unterschiede der Kalziumlamellen, indem der Kalziumgehalt der Lamellen sich mehr angleicht, ohne daß Krone und Wurzel vollständig gleich würden.

Nun hat Gebhardt verschiedentlich dargetan, daß die mechanischen Eigenschaften solcher Gewebe sich aus dem Verhältnis zwischen Fibrillen und ihrem Einschlußmittel erklären. Wenn aber, wie in unserem Fall, das Einschlußmittel sich ändert (Ca-Gehalt), so ist anzunehmen, daß auch die darauf abgestimmten Fibrillenlamellen sich ändern, wenn überhaupt eine funktionelle Struktur aufrechterhalten wird. Verwischen sich also die Ca-Lamellen, so müßten auch die Fibrillenlamellen ihre alte Einstellung aufgeben. Sie richten sich dann nach dem Umriß des fertigen Zahnes, der in übertragenem Sinne nahezu zu einer einzigen Dentinlamelle geworden ist. Von jetzt ab zeigt die Wurzel eine weitergehende Übereinstimmung mit dem Osteonbau.

Durch diese Befunde können wir zwar den Umbau uns verständlich machen, wir können aber die Frage, ob der Umbau durch die Funktion bedingt sei, nicht sicher beantworten.

Zusammenfassung.

Die Dentinlamellen v. Ebners, die als »Anwachsstreifen« genetisch bedingt sind, ferner die äußere Längsfaserschicht des Zahnbeins werden an entkalkten Menschen- und Rinderzähnen untersucht.

Es ergibt sich, daß bei Rinderschneidezähnen ein bogiger Verlauf der äußeren Längsfasern auf dem Tuberculum dentale im fertigen Zahnbein durch einen Umbau in den ersten Lebensjahren entsteht.

Die Fibrillenschichten der Anwachsstreifen drehen sich mit zunehmendem Alter aus der bekannten Schräglage zum reinen Längsverlauf.

Wir stellen somit einen typischen Umbau des fertigen Zahnbeins fest und können danach annähernd das Alter eines Wurzelzahnes bestimmen.

Der Umbau der Fibrillenschichten geht einher mit einer veränderten Kalziumverteilung im alternden Zahn, wie Gerlach nachweist.

Eine örtliche Anpassung der Fibrillenschichten an Plomben oder Kauschliffe wird nicht beobachtet.

Zum Schluß ist es mir eine angenehme Pflicht, Herrn Prof. Benninghoff für die Überlassung des Themas meinen verbindlichsten Dank auszusprechen.

Literaturverzeichnis.

Benninghoff, Spaltlinien am Knochen, eine Methode zur Ermittlung der Architektur platter Knochen. Verh. d. Anat. Ges. (1925).

—— Vorwort zu „Beiträge zur Anatomie funktioneller Systeme". Morph. Jahrb. Bd. 65 (1930).

v. Ebner, in Scheff: Handb. d. Zahnheilkunde, 4. Aufl. 1, 325 (1922).

—— Über die Entwicklung der leimgebenden Fibrillen, insbesondere im Zahnbein. Sitz.-Ber. Akademie d. Wiss. Wien, Math.-Naturw. Kl. Bd. 115, Abt. III (1906).

Feiler, Beiträge zur Biologie des Zahnbeins und der Pulpa. Deutsche Monatsschr. f. Zahnheilk. Bd. 41 (1923).

Gebhardt, Über den funktionellen Bau einiger Zähne. Arch. f. Entwickl.-Mech. Bd. 10 (1900).

Weidenreich, in: Handwörterbuch der gesamten Zahnheilkunde Bd. 1 (1929).